内臓喪失と物理的妄想を伴う Cotard症候群の1例

社会医療法人財団松原愛育会　松原病院
登坂由香、平川究緑、山口成良、松原三郎

第182回　北陸精神神経学会

症例

70歳代女性

同胞6名中、第4子。

24歳で結婚のため他県より嫁ぎ4子を設けた。

家は宗教家で、家事、育児をしながら、夫の宗教活動を支えてきた。

現在は夫と2人暮らし。

遺伝負因：なし

病前性格：活動的で、情の厚い、親分肌。

現病歴

X-1年3月頃より、上背部の灼熱感、動悸、発汗が続き、近医受診するも異常所見は認められなかった。
痛みは激痛となり、同年12月A病院を受診。背部叩打痛、睡眠障害を認めた。精査するも異常所見を認めず、クロナゼパム、鎮痛薬にて経過観察となった。しかし疼痛の持続に加え、食思不振、抑うつ気分が出現。
「死ぬような病気ではないか」「筋肉が固まる病気ではないか」な心気的な発言やこだわりが見られるようになった。同病院精神科にて不安、焦燥、心気妄想から心気症、大うつ病の疑いで、地元のB病院へ紹介となった。

B病院受診時、「皮膚が変色している」「難病だから手遅れ」「解剖されてマスコミに発表される」など活発な妄想症状を認めたため、オランザピン（OLZ）5mgを処方された。その後少し落ち着き、年末年始は自宅へ戻っていた。しかし、眠気のため拒薬傾向となりクエチアピン50mgに変更となった。X年2月からは長女宅で生活していたが、2月中旬から「薬にサリンが入っている」と言い、拒薬となった。シャンプーにサリンが入っていると言ったり、外出を制止しようとすると、暴力をふるったり、包丁を振り回す、茶わんを投げる、お茶をかけるなど、家族に対し攻撃的となり、3月末当院受診。抑うつ状態及びCotard症候群と診断され、即日入院となった。

入院時現象

主訴：人間の顔をした怪獣からサリンを頭にまかれた。
内臓を全部取られて死ぬに死ねない。

諸検査：頭部MRI：側頭葉、海馬の委縮（＋）
脳波：8～9Hzのα波が主体
発作性の棘徐波（－）
認知機能：HDS-R暫定16点（遂行不可）
血液検査：軽度の脂質代謝異常のみ

頭部MRI

主な訴え

- 血管がない、内臓がない。胃も心臓もない。
- 何も食べられない。
- 死ぬこともできない。
- みんな人間の姿をした怪獣。
- サリンをまかれる。
- 食べられて、誰もいなくなる。
- 天井が落ちてきてつぶされる。
- 部屋がだんだん狭くなってくる。

入院経過

易怒的であり、被毒妄想、内臓喪失妄想のためすべての経口摂取を拒否。点滴による補液を行うも自己抜去してしまうため、身体管理のための部分拘束を必要とした。数日経過後も拒絶は続き、経鼻的に栄養管理とデュロキセチン（DLX）20mgの投与を開始した。内臓喪失、怪獣にエキスを吸い取られるなどの妄想的思考に加え、天井が落ちてくる、部屋の壁がだんだん迫ってくるなどの物理的妄想も出現し、床に臥床したり、廊下に座り込むこともあった。DLXを40mgに増量しOLZ10mgを加え経過観察行った。拒薬、拒食、妄想状態は持続し、DLX60mg、OLZ　15mgに増量した。

増量4日後に、拒絶はさらに強まり、易怒性の亢進、興奮状態を呈してきたため、ここでDLXを中止し、バルプロ酸Na（VPA）を開始し、OLZは20mgを継続した。その後、OLZ20～30mg、VPA800mgを継続した。易怒性、興奮状態は改善したが、内臓がない、天井が落ちてくるなどの妄想は持続し、経口物を口に含み吐き出すことを繰り返し、嚥下をしない状態が続いた。しかし4月末より、アイスクリームのみを食べることができるようになり、フルボキサミン（FLV）50mgを開始した。

その後、5月上旬より内臓への否定妄想は減弱し、拒食、拒薬も弱まり、徐々に食事摂取が安定。

5月末には天井への妄想も見られなくなった。

6月上旬の家族面談では、嫁より以前のお義母さんに戻ったという評価が聞かれた。現在、外出、外泊を行いながら、退院に向けて調整を図っている。

＜検査所見の経過＞

HDS-R

入院時：16点（暫定）

7月　　：25点　短期記憶保持の低下

COGNISTAT

5月：言語の復唱と計算以外、すべて重症障害域

7月：見当識、理解、呼称の障害程度が改善。

重症域の項目も素点の上昇を認めた。

遅延再生の記憶は再生が困難だが再認可能。

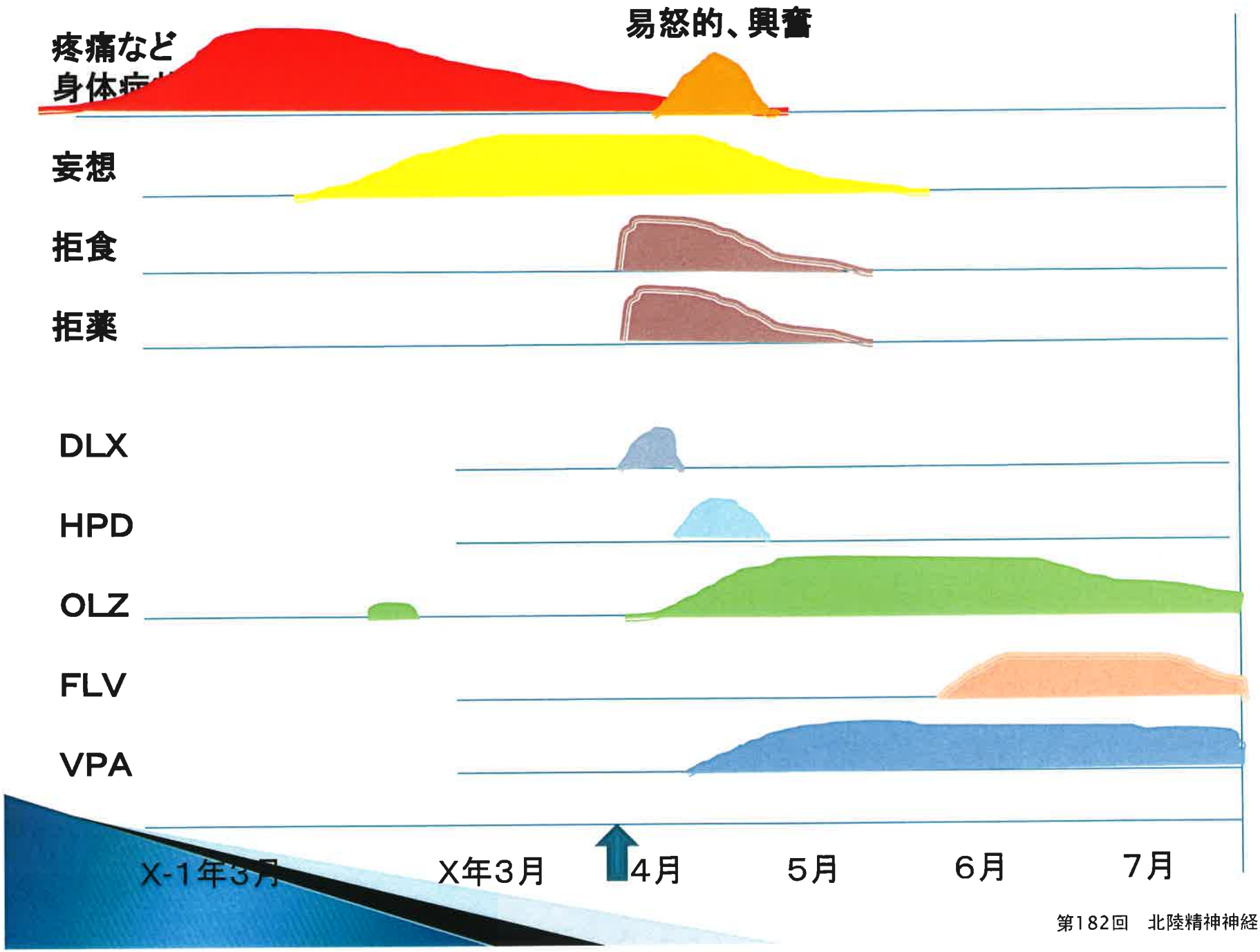
易怒的、興奮
疼痛など
身体症
妄想
拒食
拒薬
DLX
HPD
OLZ
FLV
VPA
X-1年3月
X年3月
4月
5月
6月
7月

考察

- Cotard症候群は、否定妄想、不死妄想、反対症、巨大妄想、知覚脱出、永罰・憑依妄想、メランコリー性不安、自殺・自傷傾向といった症状を呈する病態で、1880年Cotardが報告している。
- 圧倒的に多いのは老年期のうつ病であるが、統合失調症、進行麻痺、脳梅毒、頭部外傷後遺症に生じた報告もあり、気分障害ではなく妄想性障害とする見方もある。
- 稀な疾患といわれているが、毎年一定数の症例報告や、紹介論文があり、高齢化社会の今日、症例の絶対数は増えているとも言われている。
- 治療は主に、現病の治療であり、抗うつ薬、抗精神病薬の単剤または併用療法、さらにmECTを推奨する報告もある。

まとめ

- Cotard症候群の不全型と診断される症例を報告した。
- 症状による、拒食、拒薬が持続し、薬剤治療が非常に困難な症例であったが、最終的にOLZ、VPA、およびFLVの併用により、症状は改善した。
- また、症状の改善に伴い、認知機能の回復が認められた。
- 今後、認知機能についても評価を続けながら、気分変動の観察を継続していきたい。